Cirugía de la orofaringe (bucofaringectomías)

B Luboinski
P Marandas

© 2000, Editions Scientifiques et Médicales Elsevier SAS, París. Todos los derechos reservados.

Introducción

La cirugía de tumores de la orofaringe comienza realmente en 1860, fecha en la que Billroth propone una vía de acceso por sección del ángulo de la mandíbula. Langenbeck reanuda esta técnica en 1879, publicando varios casos en el congreso de Berlín. En 1897, Krönlein publica 61 casos por la misma vía de acceso con sección mandibular por delante de las inserciones del masetero. Es sobre todo en 1906 que Latarjet [17] hace referencia en su tesis a la técnica que empleaba Vallas en Lyon, y es de esta técnica de la que surgen todas las técnicas empleadas actualmente.

Se debe indicar que desde esa época el autor insistía en tres puntos:

— la incisión cutánea, que debe permitir una cirugía ganglionar satisfactoria;

— la excisión en monobloque del tumor y de los ganglios;

— el tiempo ganglionar sistemático que debe ser practicado en primer lugar.

Estos diversos puntos eran muy controvertidos en la época.

Para corregir la desviación mandibular se utilizaba ya una prótesis guía, muy parecida a la empleada actualmente. Los postoperatorios difíciles, las recidivas locales frecuentes, el bajo grado de supervivencia y sobre todo el desarrollo de la radioterapia, hicieron prácticamente olvidar este tipo de operación durante 40 años. Efectivamente, en 1900, Butlin publicó una cincuentena de casos con 25 % de mortalidad per y postoperatoria y una supervivencia de aproximadamente 17 % a 5 años.

Hacia 1940, Martin [21] consideraba la bucofaringectomía transmaxilar (BFTM) como una intervención de último recurso que nunca debe ser asociada a un tiempo ganglionar. A pesar de su cambio de posición, esta operación quedará durante mucho tiempo en el espíritu de los cirujanos tan solo como una última indicación quirúrgica después del fracaso de la radioterapia.

Son sobre todo los progresos de la anestesia y de la reanimación postoperatoria que han hecho modificar la actitud de los autores. Hayes-Martin describe en Estados Unidos el «comando», operación de BFTM con sección del labio inferior y hemimandibulectomía. En Francia, Dargent [6] en 1954, retoma la técnica de Latarjet-Vallas y publica 19 casos de BFTM.

Bernard Luboinski : *Chef du département de chirurgie cervicofaciale et ORL.*
Patrick Marandas : *Chef de service dans le département de chirurgie cervicofaciale et ORL.*
Institut Gustave-Roussy, 39-56, rue Camille-Desmoulins, 94805 Villejuif cedex.

En 1961, Cachin [4] publica, según la técnica de Dargent, 15 casos de BFTM de reintervención. Insiste sobre la necesidad de una resección tumoral amplia, siendo las recidivas locales muy frecuentes. Los medios de reconstrucción eran muy limitados, el postoperatorio siempre difícil localmente.

Es en 1963 que Dargent [5] publica la primera gran serie de 100 BFTM practicada después de un tratamiento de radioterapia. Propone una desarticulación sistemática en razón del riesgo de osteorradionecrosis del muñón mandibular favorecida por la radioterapia. Las indicaciones entre la mandibulectomía y el sacrificio óseos son codificados según la invasión ósea, la extensión al compartimento pterigoideo ocasionando un trismus o el volumen ganglionar.

Algunos problemas que no encontraron solución, y que recientemente han sido discutidos, son: dificultades en el cierre de la herida mucosa, frecuencia de los faringostomas (40 %) a pesar de la utilización de una faringoplastia con colgajo de platisma, esencialmente secundarios a las infecciones postoperatorias.

Desde esa época, la cirugía de la orofaringe ha evolucionado cada vez más hacia indicaciones de cirugía primaria [11, 14, 15, 16, 24] esencialmente en función de la ubicación del tumor primario y de la extensión ganglionar. El sacrificio óseo que era sistemático, es ahora regularmente reemplazado por la osteotomía mandibular anterior. La utilización de los colgajos musculocutáneos es de práctica corriente y ha contribuido ampliamente para disminuir notablemente la frecuencia de las complicaciones postoperatorias locorregionales: orostomas, hemorragias carotídeas, particularmente en zona previamente irradiada.

Preparación para la intervención quirúrgica

PREPARACIÓN DEL ENFERMO

El tiempo de preparación preoperatoria de los *enfermos que padecen de un cáncer de la orofaringe* reviste una importancia particular. Puesto que, en razón de la doble intoxicación con alcohol y tabaco, de la desnutrición a menudo crónica, empeorada por la odinofagia frecuente, la disfagia, el trismus, la sobreinfección local, estos pacientes presentan importantes riesgos postoperatorios locorregionales y generales. Es pues importante empezar a reparar estos diferentes desórdenes en el preoperatorio. La pérdida de peso es estimada clínicamente en porcentaje de pérdida con respecto al peso habitual. Varias escalas de apreciación pueden ser utilizadas, por ejem-

plo los estadios de Romieu y Solassol [in 15]. Los diversos exámenes biológicos constituyen también buenos criterios de apreciación. La renutrición preoperatoria se puede hacer bien por vía enteral sonda nasoesofágica o gastrostomía perendoscópica que, cuando es técnicamente realizable (paso posible del fibroscopio), representa una de las mejores técnicas pues evita la presencia de la sonda nasoesofágica inmediatamente después de la operación, disminuyendo así, tanto las molestias del enfermo como las de un riesgo infeccioso suplementario. No obstante, los imperativos de la gastrostomía perendoscópica limitan las indicaciones.

Los *problemas nutricionales* deben ser tanto más tomados en cuenta, ya que el enfermo ha recibido una quimioterapia preoperatoria y que recibirá, en la casi totalidad de los casos de una intervención en cirugía primaria, una radioterapia postoperatoria.

La *sobreinfección tumoral* debe tratarse con una antibioticoterapia, que será elegida, en la medida de lo posible, a partir de un antibiograma. Este tratamiento es tanto más importante si se utiliza una técnica conservadora de la mandíbula con el fin de evitar al máximo el riesgo de infección ósea a nivel de la osteosíntesis por exposición de la sección mandibular en medio sobreinfectado.

También, es necesario que en el preoperatorio el enfermo consulte los *estomatólogos para un examen dentario completo*, de manera de verificar el buen estado de la cavidad bucal.

La *patología asociada, frecuente, en los cánceres de las vías aerodigestivas superiores* se precisa y los desórdenes biológicos se corrigen. Del estudio de una serie de 213 enfermos [13] encontramos 32 broncopatías crónicas, 22 patologías cardiovasculares que necesitaban tratamiento preoperatorio, 23 diabetes desequilibradas, 32 cirrosis etílicas clínicas, biológicamente manifiestas y, paradójicamente, 11 obesidades mayores.

ASEPSIA CUTÁNEA

Se inicia la víspera, se afeita la piel de la cara, del cuello y de la eventual zona torácica donante del colgajo miocutáneo. Este tiempo preoperatorio es importante, evitando tanto como sea posible las escoriaciones cutáneas. Un baño con enjabonado cutáneo y champú con un preparado de polividona yodada permite una primera asepsia cutánea.

Después de la anestesia, la asepsia cutánea se realiza en dos tiempos: inicialmente enjabonado cutáneo de todas las regiones cervicofaciales y torácicas interesadas, seguida de la asepsia realizada por el mismo cirujano. Actualmente, el producto utilizado es muy a menudo un preparado de polividona yodada.

POSICIÓN DEL ENFERMO

El enfermo es puesto en decúbito dorsal. Un almohadón duro se desliza bajo los hombros para colocar el cuello en hiperextensión, la cabeza debe quedar libre para poder modificar su posición en el curso de los diferentes tiempos operatorios. La misma es girada hacia el lado opuesto al cirujano durante el vaciado cervical, este tiempo puede facilitarse tirando el hombro hacia abajo lo que libera ampliamente el hueco supraclavicular. Durante la resección tumoral, la cabeza estará a menudo en ligera rotación del lado opuesto al cirujano.

ANESTESIA

Este tipo de intervención quirúrgica se puede realizar bajo anestesia general con intubación orotraqueal primaria o secundariamente a una traqueotomía bajo anestesia local cuando el enfermo no puede ser intubado en razón de un trismus importante. El acceso cutáneo puede ser horizontal o vertical, lo que permite un mejor posicionamiento de la cánula. El istmo tiroideo se secciona, la tráquea se incide horizontalmente entre dos anillos. La cánula o la sonda deben ser provistas de un balón a baja presión que no sólo permite la anestesia sino que aisle también las vías respiratorias del sangrado. El sistema de intubación debe ser cosido a la piel, y la unión con el aparato de anestesia debe ser suficientemente larga de manera de alejar este último del campo quirúrgico. Resulta preferible colocar in situ la sonda nasoesofágica inmediatamente después de la traqueotomía, lo que evita cualquier maniobra en el per o postoperatorio. La oclusión palpebral con una pomada oftálmica o un colirio tipo metilcelulosa protege la córnea durante la operación. Después de que el cirujano y sus ayudantes se cambian, una nueva asepsia cutánea amplia se realiza no sólo a nivel de las regiones cutáneas sino también en la cavidad bucal, la orofaringe y las fosas nasales. La colocación de los campos operatorios debe permitir liberar toda la parte inferior de la cara por un campo en turbante, la posición del campo inferior depende de la utilización prevista o no de un colgajo torácico.

Cuidados postoperatorios

Cuando termina la intervención quirúrgica, las zonas de sutura cutánea son cuidadosamente limpiadas y, según los hábitos, el vendaje puede ser realizado o no. En el primer caso, este vendaje debe ser moderadamente compresivo, prestando particular atención a no comprimir la zona de pasaje de un pedículo de colgajo miocutáneo. En el segundo caso, las suturas son dejadas al aire, la ausencia de vendaje permite controlar perfectamente el estado cervical, pero en este caso hay que estar seguro que las sondas aspirativas están bien colocadas, son eficaces (suturas herméticas) y perfectamente vigiladas.

El enfermo permanece en sala de cuidados intensivos 24 a 48 horas. La única razón que motivará la prolongación de su estancia en ese servicio son las complicaciones precoces.

El paciente operado se levanta desde el primer día del postoperatorio. La profilaxis de un tratamiento anticoagulante sólo se utiliza en los casos particulares en que el paciente presente riesgos de trombosis.

La antibioticoterapia profiláctica se mantiene durante 2 o 3 dias, y no se prolonga más que en casos de infección documentada. El drenaje por aspiración se deja in situ de 3 a 4 días, siendo retirado en cualquier caso en que dé menos de 30 ml/d. Los cuidados postoperatorios locales son: baños de boca antisépticos y aspirados suaves. Estas dos medidas aseguran una buena higiene bucal, evitando así la acumulación salival de los primeros días que puede dar origen a infecciones.

Las complicaciones pulmonares son prevenidas por medio de la aspiración traqueal de las secreciones, cuya frecuencia dependerá de su abundancia. La cánula con balón a baja presión se mantiene durante los 3 primeros días. El balón puede ser deshinchado precozmente si no existen falsas rutas salivares mayores. El empleo de aerosoles, eventualmente asociados a los antibióticos y mucolíticos, es de una excelente ayuda.

La cánula de traqueotomía se retira en la mayor parte de los casos, entre el 5º y el 7º día. La sonda nasoesofágica se deja *in situ* hasta el restablecimiento de una alimentación líquida por vía bucal que, en ausencia de complicaciones cicatrizales, se realiza alrededor del 10.º día, eso se hará el 12º día en en el caso de que la intervención quirúrgica se realizara en zonas irradiadas.

La kinesiterapia bucofacial y la ortofonía permiten, en este período postoperatorio inmediato, reeducar precozmente las alteraciones de deglución inherentes a este tipo de cirugía.

Técnicas quirúrgicas

BUCOFARINGECTOMÍA TRANSMAXILAR

La BFTM ha sido durante mucho tiempo la única operación practicada para los tumores de la pared lateral de la orofaringe y de la base de la lengua. Esta operación que interrumpía la continuidad del arco mandibular y que era mutilante para el paciente, ha visto una parte de sus indicaciones progresivamente reemplazadas por una vía de acceso quirúrgico transmandibular anterior. No obstante, en numerosos casos sigue siendo la única cirugía oncológicamente válida de la región [3, 25, 20].

Indicaciones

Las indicaciones de la BFTM *(fig. 1)* se hacen esencialmente en el caso de los tumores que nacen o se extienden a nivel del compartimento amigdalar con extensión profunda o riesgo de extensión hacia los músculos masticatorios, principalmente el pterigoideo interno, a fortiori si existe una extensión ósea a nivel del ángulo de la mandíbula. No obstante, esta eventualidad es rara (10 %). Por seguridad oncológica, el ángulo de la mandíbula no se puede conservar si el tumor llega en contacto con el periostio interno. Esta apreciación es también clínica en función, a la palpación, de la movilidad del tumor con respecto a los planos profundos, de la presencia o no de un trismus. Las indicaciones de la BFTM verdadera son pues los tumores de la región amigdalina que afecta toda la altura del compartimento, más o menos extensas en profundidad y comprometiendo en superficie la región de los pilares, más o menos por delante de la mucosa que cubre la cara interna de la rama ascendente o la comisura intermaxilar. Este tipo de tumor se extiende por debajo del surco glosoamigdalar, más o menos la base de la lengua y la zona de unión lingual. El tumor puede también tomar el velo del paladar en una cierta extensión. La extensión a la parte totalmente posterior de la cresta gingival superior no es una contraindicación absoluta pero debe hacer pensar en una resección limitada de la bóveda palatina. La extensión hacia abajo en la región subamigdalina, la región de la bifurcación de los tres repliegues o la epiglotis suprahioidea puede hacer necesaria una laringectomía supraglótica asociada, incluso una laringectomía total, pero estos casos deben ser rigurosamente seleccionados. Este tipo de intervención sólo puede ser considerada si la función broncopulmonar es buena, la resección lingual inferior al 50 % del volumen basilingual y si la pérdida de sustancia puede ser reparada de manera que disminuya los riesgos de falsas rutas alimentarias.

Contraindicaciones

Éstas son por una parte de orden médico, principalmente una desnutrición importante o una función broncopulmonar demasiado alterada; por otra parte aquellas debidas a la enfermedad misma, extensiones locales demasiado importantes: totalidad del velo del paladar, extensión alta hacia la pared lateral de la rinofaringe, extensión completa a la fosa infratemporal. También, algunas masas tumorales en continuidad con las adenopatías totalmente fijas, retromandibulares altas, englobando el eje carotídeo, constituyen las contraindicaciones absolutas de esta cirugía.

Técnicas

El paciente está en decúbito dorsal, la cabeza derecha, ligeramente flexionada, con posibilidad de movilizar la cabeza para efectuar eventualmente un vaciado cervical bilateral según la extensión tumoral primaria hacia la línea media o superándola.

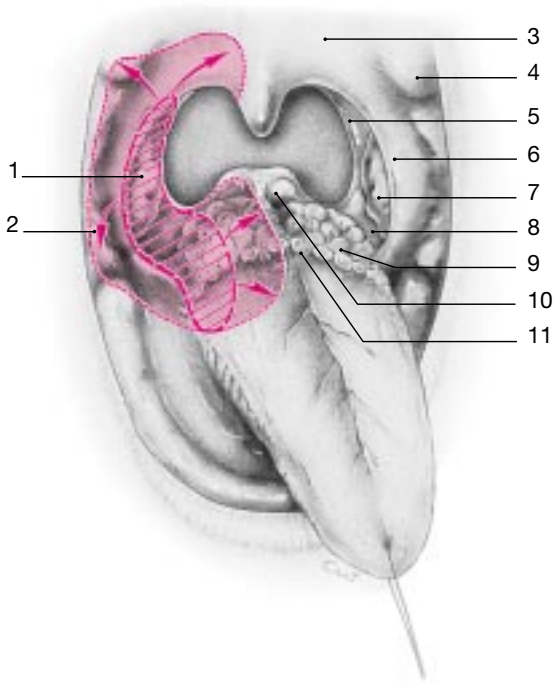

1 *Bucofaringectomía transmaxilar. Indicaciones.*
1. localización de los puntos del inicio del tumor; 2. localización de las extensiones tumorales; 3. velo del paladar; 4. cresta gingival superior; 5. pilar posterior; 6. pilar anterior; 7. amígdala; 8. surco glosoamigdalino; 9. base de la lengua; 10. valécula; 11. zona de unión lingual.

Traqueotomía primaria y colocación de la sonda nasoesofágica

Vía de acceso cutáneo

Se trata, en una buena parte de los casos, de una incisión de tipo Sébileau-Carrega con gran incisión arciforme que va de la punta de la mastoides a la zona submentoniana *(fig. 2)*. Esta incisión desciende hasta el nivel del borde superior de la laringe, es decir, de 3 a 4 cm por debajo del reborde basilar de la mandíbula. En función de la extensión del vaciado cervical, una rama vertical puede realizarse. Esta rama de la incisión ira hasta la clavícula a nivel de la unión 1/3 anterior a 1/3 medio. Los puntos más importantes a tener en cuenta en la realización de la incisión son: que la rama arciforme cruce la carótida por debajo del bulbo y que el punto de unión de esta rama con la incisión vertical se haga detrás de la carótida con el fin de evitar, si hay una necrosis en el punto de trifurcación, que esté directamente en dirección vertical al bulbo carotídeo.

En el momento que se levanta el colgajo superior, la rama mentoniana del VII se localiza a nivel de su cruzamiento con los vasos faciales y cuidadosamente disecada tanto hacia delante y sobre todo hacia atrás, pues es a este nivel que muy a menudo es inoportunamente seccionado. Su preservación es esencial para la calidad del resultado funcional y estético a nivel del labio inferior.

Incisión del labio inferior *(fig. 3)*

Puede ser simple, vertical, sobre la línea media continuando en la región mentoniana hasta el límite anterior de la incisión arciforme submentoniana, uniéndose a ésta en ese límite. De hecho, la incisión con más frecuencia empleada deriva de la variante descrita por McGregor [20]. La incisión del labio propiamente dicha puede ser o media, o ligeramente separada, desciende verticalmente, rodea, según una curva homolate-

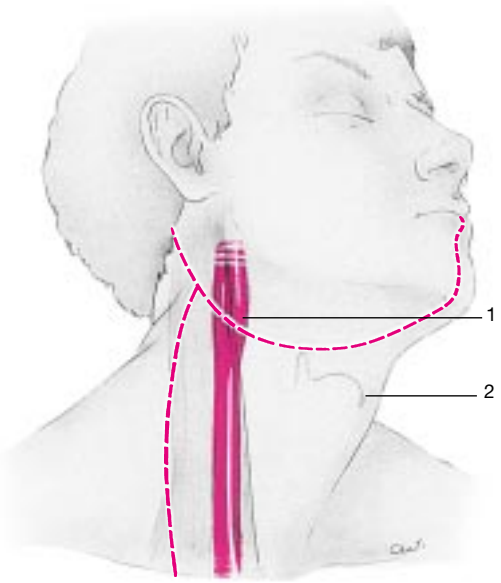

2 *Bucofaringectomía transmaxilar (BFTM) incisión cutánea.*
1. proyección de la carótida; 2. proyección del borde superior de la laringe.

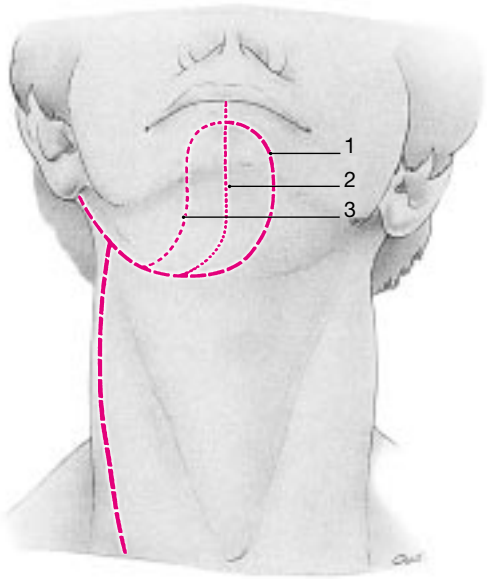

3 *Incisión del labio inferior.*
1. contralateral a la bucofaringectomía transmaxilar (BFTM); 2. mediana; 3. homolateral a la BFTM.

ral o contralateral a la lesión, la región mentoniana y alcanza la incisión submentoniana. De hecho, la práctica de esta variante es en función de los hábitos de cada uno. La línea segmentada permite obtener el mejor resultado estético. Resulta necesario, durante la incisión labial, marcar con un pequeño trazo de bisturí transversal la exacta unión labial mucocutánea con el fin de evitar cualquier desplazamiento durante la reconstrucción.

Esta práctica de la incisión del labio inferior prácticamente sistemática es relativamente reciente; tradicionalmente la incisión se paraba en la región submentomaxilar, lo que daba una vía de acceso considerablemente más restringida y, en consecuencia, una visibilidad mucho menos buena sobre la pared lateral de la faringe, en particular en los primeros tiempos de la intervención quirúrgica.

Es importante evitar disecar el colgajo anteroinferior demasiado hacia adentro, lo que podría poner en comunicación los espacios cervicales con la traqueotomía ocasionando un postoperatorio más difícil, por defecto de hermeticidad del drenaje aspirativo.

Vaciado cervical homolateral *(fig. 4)*

Su extensión está dictada por los datos clínicos y preoperatorios realizando al mínimo un vaciado submentomaxilar, subdigástrico y retroespinal, supraomohioideo. Este vaciado puede ser dejado en monobloque en la región submaxilar posterior. Las técnicas que emplean un examen histológico extemporáneo del tiempo ganglionar comportan el envío separado de la pieza de vaciado, lo que por otra parte facilita la operación en su parte posterior (zona subdigástrica).

Sección del tendón intermedio del digástrico

Tanto el tendón intermedio del digástrico como el músculo estilohioideo son seccionados, siendo el primero desinsertado del hueso hioides. La actitud quirúrgica ante el nervio gran hipogloso depende en gran parte de la extensión baja del tumor y en consecuencia de la necesidad de practicar una faringectomía lateral baja. En este caso, después de la hemostasia de las venas que rodean el par XII, éste se diseca en toda su longitud para poder movilizarlo. La arteria lingual puede ser seccionada o conservada, las ramas anteriores de la carótida externa se marcan, para poder movilizarlas hacia atrás durante la resección orofaríngea. Según la extensión tumoral, una o varias de sus ramas pueden ser ligadas o seccionadas, y como máximo la carótida externa ligada y seccionada. El colgajo labioyugal se diseca en toda la longitud de la hemimandíbula hasta el nivel del borde anterior del masetero. El corte de la mucosa pasa por el surco gingivoyugal inferior conservándose suficiente mucosa a nivel del borde interno para realizar una sutura mucosa fácil y sin tensión durante la reconstrucción. Las inserciones mandibulares del masetero son separadas de la cara externa de la mandíbula sea por medio de una legra sea con bisturí eléctrico. El nivel superior de la parte a despegar es función del trazo posterosuperior de resección mandibular. De hecho, muy a menudo se libera la totalidad del masetero. Resulta necesario a nivel del borde posterior de la mandíbula, separar cuidadosamente la parótida y los vasos hacia atrás con el fin de evitar cualquier herida.

Secciones mandibulares *(fig. 5)*

El nivel de sección de la rama horizontal mandibular depende de la extensión anterior del tumor. Pasa al máximo, por delante, a nivel del agujero mentoniano, seccionando de cualquier modo el nervio dentario inferior, lo que ocasiona una anestesia del labio inferior. Esta sección se hace, muy a menudo por medio de la sierra de Gigli, después de haber tunelizado la fibromucosa bajo la cara interna de la mandíbula. El biselado del borde inferior de la sección mandibular restante evita que sobresalga peligrosamente bajo la piel. La sección de la rama vertical se hace más o menos alta, yendo de la simple resección del ángulo mandibular (zona de proyección del compartimento amigdalino) a la desarticulación temporomandibular. La desarticulación llevándose toda la rama vertical se impone cuando existe una extensión importante hacia los músculos masticatorios, permitiendo así vaciar la totalidad del espacio pterigomaxilar. Es necesario empujar al máximo el despegue del músculo masetero, poner en evidencia la apófisis coronoides, siendo la mandí-

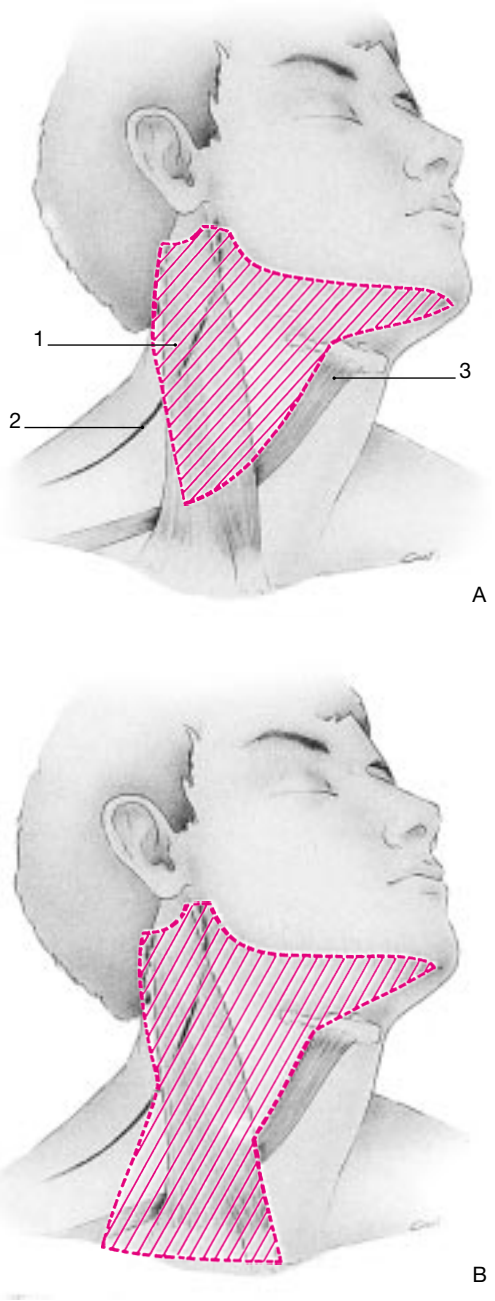

4 *Vaciamiento ganglionar cervical.*
A. Vaciamiento cervical supraomohioideo («triangular superior»)
1. proyección del músculo esternocleidomastoideo; 2. proyección del nervio espinal; 3. proyección del músculo omohioideo.
B. Vaciamiento cervical completo.

bula firmemente tirada por abajo hacia afuera y detrás por una pinza fuerte con dientes o unos alicates, el tendón de inserción del músculo temporal sobre la apófisis coronoides se secciona entonces fácilmente. El tiempo de desarticulación propiamente dicho de la articulación temporomandibular se realiza a menudo después de la exéresis en monobloque del tumor primario, esto permite seccionar los músculos pterigoideos lo más alto posible después de haber pasado el dedo en gancho bajo sus inserciones.

Durante este tiempo de desarticulación, es necesario realizar una hemostasia cuidadosa, la pérdida de sangre es a menudo importante, debido a la herida de los plexos venosos pte-

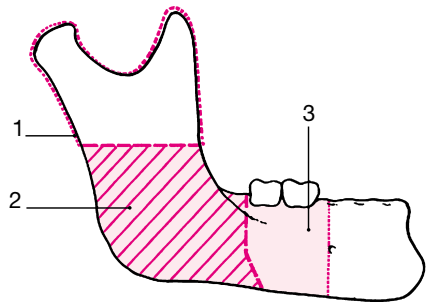

5 *Bucofaringectomía transmaxilar -resección mandibular.*
1. desarticulación; 2. resección limitada al ángulo de la mandíbula; 3. extensión posible por delante.

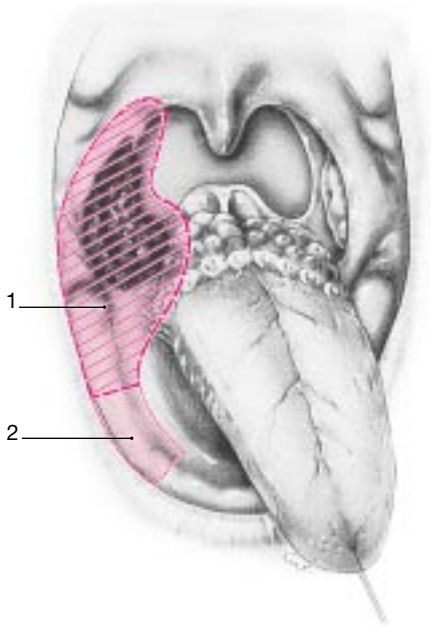

6 *Bucofaringectomía transmaxilar-Resección tumoral.*
1. resección; 2. extensión posible hacia delante de la resección mandibular, en función de la extensión tumoral anterior.

rigoideos; se debe hacer la hemostasia de la arteria palatina ascendente y si la carótida externa o sus ramas no han sido ligadas, la hemostasia de la arteria maxilar interna puede ser también necesaria.

Resección tumoral *(fig. 6)*

Está dirigida por la vista y la palpación de delante hacia atrás. Es necesario separar ligeramente la sección mucosa del suelo bucal detrás de la sección mandibular anterior. La resección será realizada conjuntamente de delante hacia atrás a nivel del piso bucal y del surco gingivoyugal inferior, llevándose una cantidad variable del piso posterior, de la zona de unión lingual, de la comisura intermaxilar según la extensión tumoral. La escisión rodea la cima de la ojiva amigdalina y sube en caso de lesión sobre el velo del paladar para ser cortado sobre todo su grosor. La visibilidad queda entonces libre sobre la pared lateral media y baja de la faringe y sobre la base de la lengua. Se procede a la resección basilingual, luego la incisión se recurva hacia el exterior alcanzando más o menos baja la pared faríngea lateral, el límite de

resección inferior se sitúa de forma óptima por encima de la bifurcación de los tres repliegues preservando así el nervio laríngeo superior. El trazo de sección sube a lo largo del pilar posterior para alcanzar la ojiva del paladar. Cuando la mandíbula no ha sido desarticulada, los planos musculares profundos masticatorios se seccionan a la vertical de la sección posterosuperior de la mandíbula.

La pieza quirúrgica es orientada, enviada al laboratorio para examen histológico extemporáneo de la mucosa y de los planos musculares profundos. Se realizan secciones eventuales según la calidad histológica de la exéresis.

La hemostasia debe hacerse cuidadosamente.

BFTM ampliadas

Además de la asociación a una laringectomía supraglótica, muy rara, se realiza más a menudo en casos de extensión a la pared laterofaríngea baja una resección limitada de la encrucijada de los tres repliegues, del borde libre de la epiglotis y de la valécula adyacente. La extensión a la bóveda palatina debe permanecer muy limitada, posteroexterna.

La exéresis dirigida por la vista y las imágenes radiológicas lleva al máximo el cuadrante posteroexterno de la bóveda palatina.

Cierre

El problema del cierre que durante mucho tiempo ha limitado las indicaciones de la BFTM es actualmente resuelto gracias al empleo de los colgajos miocutáneos. No obstante, la indicación de estos últimos debe obedecer a reglas precisas. Actualmente, permanece en suspenso el problema de la reconstrucción mandibular en estas resecciones laterales. Estos dos problemas serán vistos más adelante.

En más de la mitad de los casos, el cierre mucoso se puede realizar por simple aproximación mientras que la exéresis mandibular da una gran laxitud a los tejidos blandos restantes. El compartimento amigdalino se cierra por simple aproximación de los dos pilares. La sección basilingual se sutura directamente a la mucosa restante de la herida laterofaríngea. Por delante, la sutura del piso bucal a la mucosa de la cara interna de mejilla no plantea ningún problema. Numerosos artificios locales de cierre han sido descritos, entre los cuales uno de los más antiguos es la rotación por desinserción inferior de sus anclajes del esternocleidomastoideo que rellena la pérdida de sustancia mucosa. Después de una primera fase de exudación superficial, este colgajo acaba por epitelizarse en algunas semanas. No obstante, este procedimiento es relativamente poco fiable. El músculo, que ha sido muy desvascularizado con el vaciado cervical, da lugar a que el riesgo de necrosis total sea importante. Si no existe resección lingual, un colgajo muscular posterior de lengua puede muy bien llenar una pequeña pérdida de sustancia lateral. A nivel del velo, si la úvula ha podido ser conservada es desdoblada del lado de la exéresis y suturada lateralmente a las caras anterior y posterior del velo restante, lo que permite principalmente en caso de úvula larga llenar parcialmente la pérdida de sustancia velar y disminuir así riesgos de rinolalia y de reflujo nasal durante la alimentación.

VÍA DE ACCESO QUIRÚRGICO DE LA OROFARINGE POR MANDIBULECTOMÍA ANTERIOR O LATERAL

La vía de acceso quirúrgico muy lateralizada, por delante de la rama vertical de la mandíbula, es actualmente de uso poco frecuente, a pesar de ser una vía de acceso satisfactoria *(fig. 7)*. En efecto, aunque el resultado funcional y estético sea satisfactorio, esta osteotomía está en pleno campo de irradiación postoperatoria y, por lo tanto, expuesto a los riesgos mayores de supuración y de osteítis posterior a un tratamiento de radioterapia. Puede completar el ensanchamiento hacia arriba de una faringotomía lateral cuando el control de la región amigdalina resulta difícil. Es por otra parte preferible, en este tipo de intervención, de efectuar la resección amigdalina por vía bucal combinada.

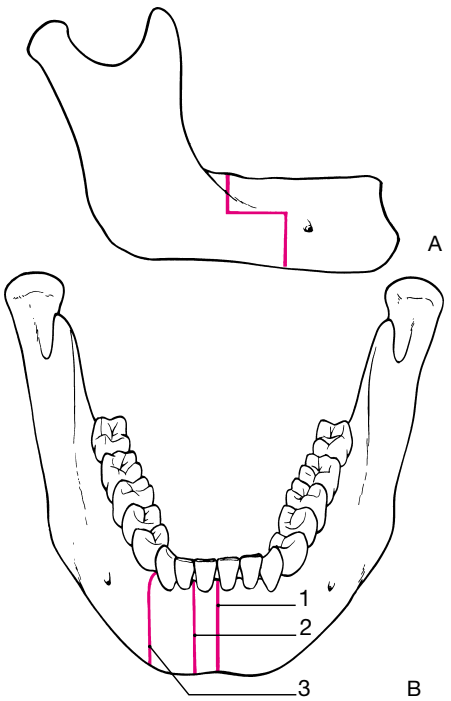

7 *Localización de las mandibulotomías*
A. Lateral en escalera
B. Anterolaterales: 1. mediana; 2. paramedial; 3. lateral anterior.

Actualmente la vía de acceso se hace por mandibulotomía anterior, operación derivada de la vía de Trotter [31, 32] que, inicialmente, realizaba una mandibulotomía con sección mediana de la lengua para acceder a los tumores de la pared posterior de la orofaringe.

La mandibulotomía anterior ofrece una excelente vía de acceso para todos los tumores de la orofaringe lateral, de la zona de unión lingual,y de la base de la lengua. Como en la BFTM clásica, el vaciado ganglionar cervical puede dejarse pediculizado en monobloque sobre la zona submaxilar posterior. Esta operación no induce ningún otro perjuicio estético que la cicatriz cutánea, el resultado funcional es excelente. Desanto [7] ha publicado una serie de intervenciones en la cual la mitad de los cánceres de la cavidad bucal posterior son tratados por esta vía transmandibular; Spiro [29], publicó también una serie de 120 casos de cánceres de la orofaringe tratados por esta vía de los que se obtuvieron excelentes resultados.

Indicaciones

Las indicaciones de la vía transmandibular son esencialmente aplicadas para los cánceres de la parte «baja» de la orofaringe. Se trata de tumores de la base de la lengua, del surco glosoamigdalino, de la región subamigdalina, con extensión posible a la mitad inferior del compartimento amigdalino, a la parte inferior del pilar anterior. Los cánceres de la región amigdalina pueden también beneficiarse de esta indicación quirúrgica a condición de que el análisis clínico y radiológico no pongan en evidencia una extensión profunda al periostio mandibular, o bien al músculo pterigoideo con trismus. El escáner debe mostrar la preservación de un ribete claro paralelamente a la mandíbula. Resulta necesario en el

peroperatorio comprobar que la separación entre el tumor y la mandíbula se hace sin ninguna dificultad [12]. Es también una excelente indicación quirúrgica para los tumores de la zona de unión lingual.

Contraindicaciones

Las contraindicaciones absolutas son la invasión tumoral de la mandíbula a nivel del ángulo, la invasión de la parte alta del compartimento amigdalino, salvo en caso de ser superficial. La invasión masiva del compartimento amigdalino se acompaña muy a menudo de una extensión a los músculos masticatorios que es una indicación de BFTM clásica.

La contraindicación relativa es la cirugía de recuperación después del fracaso de la radioterapia que exponga a las complicaciones postoperatorias de cicatrización de la mucosa, pero sobre todo a la osteítis mandibular. En efecto, si se tiene el cuidado de hacer una sección ósea sinfisaria mediana o parasinfisaria, este riesgo es considerablemente reducido, quedando muy a menudo la osteotomía al exterior de las zonas de irradiación.

Técnicas

El paciente está en decúbito dorsal, la cabeza derecha.

Se realiza la traqueotomía primaria y la colocación de la sonda nasoesofágica de alimentación.

La orofaringectomía transmandibular conlleva varios tiempos:

— la vía de acceso cutánea ya la incisión del labio inferior se efectúan de manera idéntica de aquéllas prácticadas por la BFTM;

— el vaciado cervical homolateral se realiza en forma idéntica al practicado en la BFTM;

— mandibulotomía: el periostio se incide y se le despega sobre aproximadamente 2 cm de cada lado de la osteotomía. El trazo de sección mandibular se localiza y antes mismo de seccionar el hueso, es necesario perforar con un taladro los agujeros que servirán durante la osteosíntesis. Esta técnica de preparación permite recolocar exactamente en su sitio los fragmentos óseos durante la osteosíntesis. Diversas variantes han sido descritas para la osteotomía [2, 9, 28]. Ésta se realiza, sea utilizando la sierra de Gigli, sea con una sierra eléctrica teniendo cuidado de que el trazo de sección sea lo más fino posible.

Se describen en la figura 8 las variantes de la osteotomía.

Osteotomías medianas o paramedianas

— *Osteotomía vertical simple*: expone, si la contención no es perfecta, a una movilidad de los fragmentos mandibulares en contacto y finalmente a una pseudoartrosis.

— *Osteotomía en V* [2]: esta osteotomía, así como las otras variantes, puede realizarse por su parte superior en interdentaria. Esto no siempre es posible, siendo a menudo necesario quitar un incisivo central. La osteotomía paramedial permite, pasando entre incisivo lateral y canino, conservar a menudo todos los dientes. Los dos tercios inferiores de la sínfisis se seccionan en V lo que, durante la reconstrucción, tiene la ventaja de asegurar una excelente coaptación de los fragmentos y una contención sólida.

— *Osteotomía en escalera* [2]: presenta las mismas ventajas que la osteotomía en V.

Osteotomías laterales

Sólo se realizan en caso de necesidad, por ejemplo, en el paciente que quiere conservar absolutamente todos sus incisivos, por ejemplo en presencia de un puente dentario.

Tienen el inconveniente que necesitan retirar un colgajo labioyugal anterior relativamente importante, aquel que la mandibulotomía mediana evita; esto expone a dos órdenes de riesgos: el primero es la sección eventual del paquete vasculonervioso mentoniano, tanto más en las intervenciones donde se lo puede conservar hacia detrás, esta sección tiene como consecuencia una anestesia del labio inferior; el segundo es el riesgo de exposición de este colgajo en cirugía de reintervención postirradiación.

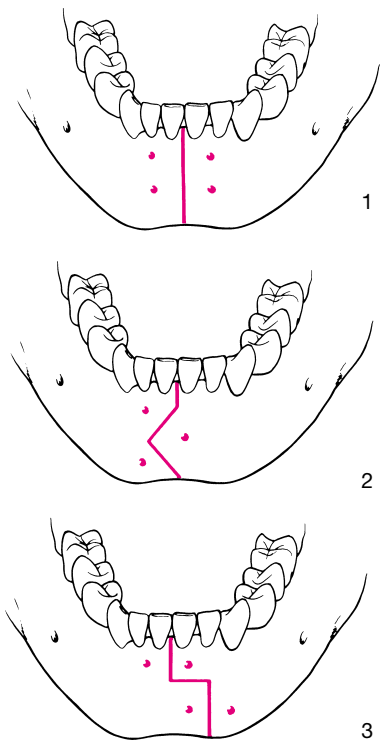

8 *Mandibulotomías anteriores*
1. vertical mediana; 2. En V; 3. en escalera.

Se ha descrito un artificio [26] para paliar la sección del nervio mentoniano. El artificio paliativo es el siguiente: el nervio mentoniano es cuidadosamente localizado, se practica una ancha ventana ósea cortical externa alrededor del agujero mentoniano, la sección ósea en escalera pasa por su rama horizontal al límite inferior de la ventana y por la rama vertical superior a su borde posterior; no hay ningún problema para la rama vertical inferior. Esta vía desplazada presenta dos ventajas adicionales: la sección inmediatamente por delante del agujero mentoniano permite conservar el músculo milohioideo, además, en muchos casos pueden conservarse el vientre anterior del digástrico, el músculo geniogloso y los músculos genohioideos funcionalmente importantes para la deglución y la elocución; la segunda ventaja es la posibilidad de convertir una mandibulotomía en BFTM verdadera en caso de necesidad, por ejemplo en caso de invasión preoperatoriamente subestimada a nivel de la cara interna de la mandíbula o de los músculos masticatorios.

Sección del piso bucal *(fig. 9)*

Se realiza una sección vertical de la fibromucosa mandibular interna luego una sección mucosa entre los orificios de los conductos de Wharton. La incisión mucosa en el piso bucal debe dejar suficiente mucosa sobre su vertiente externa, no solamente para facilitar la sutura durante la reconstrucción sino también para evitar la necrosis del borde externo. La incisión puede también pasar por el surco pelvilingual. En el transcurso de este tiempo, la glándula sublingual se deja adherida al borde externo de la sección. El vientre anterior

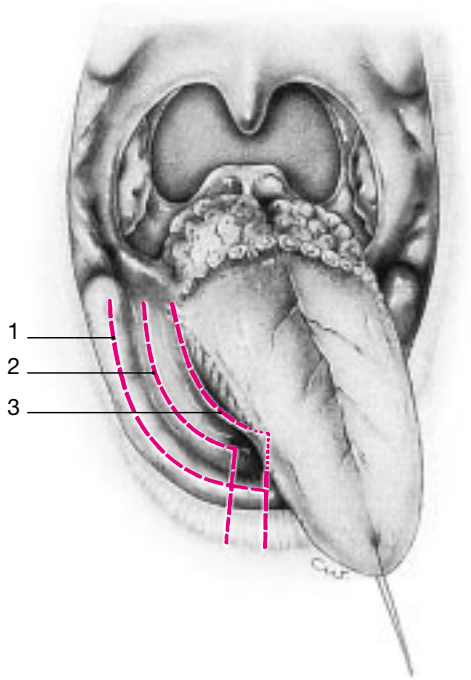

9 *Mandibulotomías. Variantes del lugar de la incisión mucosa bucal: 1. sobre la cresta gingival (paciente edéntulo); 2. en el piso bucal; 3. en el surco pelvilingual.*

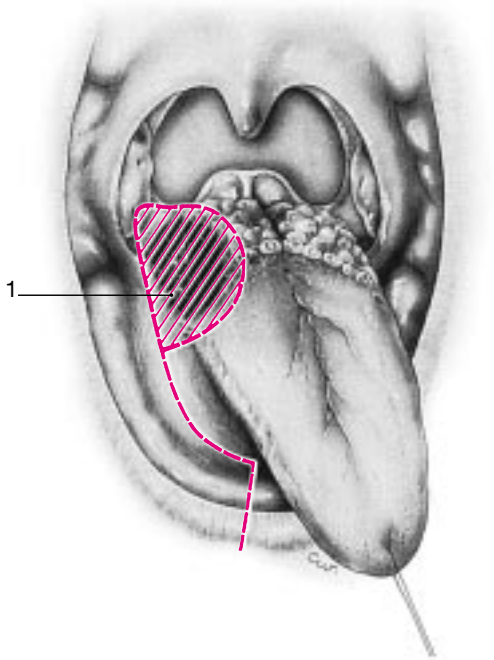

10 *Mandibulotomías. Resección tumoral 1. zona de resección.*

del digástrico, los músculos geniohioideos y geniogloso son seccionados, el nervio gran hipogloso localizado durante el vaciado submaxilar se preserva; el nervio lingual que también ha sido localizado en el transcurso del vaciado submaxilar es a menudo por necesidad seccionado por detrás, lo que agranda la vía de acceso posterior.

Una variante de la sección mucosa del suelo se puede realizar en el sujeto edéntulo después de un largo tiempo. La sección de la fibromucosa sigue la cresta gingival; un ancho colgajo mucoperióstico se despega todo lo largo de la cara interna de la mandíbula. Es entonces posible luxar la mandíbula hacia afuera y hacia arriba, lo que da la mejor exposición sobre los tumores bajos de la orofaringe. La sección mucosa y de los planos profundos *(fig. 10)* va más o menos lejos por detrás en función del lugar donde se implanta el tumor primario, parándose como mínimo a 1 cm del borde tumoral visible o palpable. La resección tumoral debe ser dirigida por la vista y sobre todo la palpación teniendo en cuenta los márgenes de seguridad en tejido sano. La hemostasia se realiza paso por paso particularmente por detrás donde encontramos, a nivel de la lengua, las ramas de la arteria lingual.

Extensión de la resección

Es función del lugar donde se implanta el tumor. Se debe siempre comenzar en el polo anterior e ir de un lado y de otro del tumor, hacia adentro y hacia afuera, lo que abre toda la región posterior como un libro. La resección puede comprometer toda la región amigdalina, la zona de unión lingual, la base de la lengua, el surco glosoamigdalino y tener por límite inferior el surco glosoepiglótico. Esta región profunda se visualiza perfectamente con una mandibulotomía anterior.

La combinación con una pediculización del vaciado cervical en la región subdigástrica permite una exéresis en monobloque.

La pieza quirúrgica es enviada para examen histológico extemporáneo y nuevas excisiones interesando la mucosa y los planos musculares profundos se realizan para comprobar la calidad de la exéresis.

La hemostasia debe hacerse cuidadosamente.

Cierre

Varias alternativas de cierre del lecho tumoral se pueden presentar:

— la más simple es dejar cruenta una zona limitada de exéresis de la zona de unión lingual que se epiteliza en pocas semanas y no conlleva ninguna secuela funcional.

— muy a menudo una sutura mucosa borde a borde de los bordes de resección se realiza en los tumores de pequeño a medio volumen, el criterio es la ausencia de tensión sobre las mucosas en el transcurso de esta sutura. Un artificio ha sido descrito para los tumores lateralizados de la base de la lengua realizando un colgajo lingual por sección mediana de toda la lengua móvil del lado operado [2]; ésta hemilengua es puesta en retroposición, lo que permite llenar el defecto de la base de la lengua; la movilidad de la parte móvil de la lengua se conserva, el resultado funcional es de buena calidad;

— la exéresis de tumores más importantes impone un colgajo de cierre. Excepto el colgajo lingual [8] ya descrito, otros colgajos linguales son muy a menudo demasiado pequeños. En efecto, las exéresis importantes que llegan hasta la línea media o la superan a nivel de la base de la lengua, necesitan la reconstrucción con un colgajo miocutáneo, empleándose muy a menudo el colgajo miocutáneo de pectoral mayor. Además de reemplazar la superficie mucosa resecada, este colgajo tiene la ventaja de llenar la pérdida de sustancia muscular profunda. A menudo es difícil de ajustar el tamaño del colgajo a la extensión de la pérdida de sustancia, particularmente en el sujeto obeso. Una hipercorrección inicial se corrige espontáneamante con el tiempo por pérdida de volumen del colgajo. No se debe caer en el error de agregar sistemáticamente un colgajo de cierre cuando éste resulta posible por simple aproximación, ya que este colgajo de reconstrucción no induce ninguna mejoría en el plano funcional.

El colgajo musculofasciocutáneo antebraquial (colgajo chino) puede ser empleado en las resecciones extensas en superficie pero relativamente poco profundas. Este colgajo se presta particularmente bien a un remodelamiento de superficies anatómicas complicadas.

Orofaringectomías extensas

Es el caso de los grandes tumores que se extienden a la pared posterior de la orofaringe o sobre todo, las extensiones bajas que interesan el surco glosoepiglótico, la encrucijada de los tres repliegues. Estas extensiones necesitan como mínimo la resección de la epiglotis suprahioidea, incluso una laringectomía supraglótica asociada. Se trata de una indicación de excepción que necesita más que nunca un excelente análisis local preoperatorio y la ausencia completa de contraindicación médica principalmente broncopulmonar, ya que la recuperación de la deglución es a veces muy difícil. La indicación de una laringectomía total asociada es extremadamente rara. Sólo debe estar reservada para los tumores extensos cuya exéresis oncológica resulta posible, en sujetos cuyas contraindicaciones generales, principalmente broncopulmonares, no permiten la laringectomía supraglótica.

Cierre

Cualquiera que sea el tipo, se hace de atrás hacia delante con una sutura de colchonero en profundidad, puntos separados sobre la mucosa con vicryl 000. El cierre debe ser tan anatómico como sea posible principalmente a nivel del piso bucal. La osteosíntesis se realiza actualmente en titanio, muy a menudo con dos placas atornilladas, dos agujeros de cada lado de la osteotomía son a menudo suficientes y aseguran una contención perfecta. Se debe evitar el hilo de acero que está contraindicando en la utilización posterior de la resonancia magnética nuclear. Se colocan drenajes aspirativos en los espacios de despegamiento submaxilares y cervicales; la piel se sutura en dos planos, subcutáneo y cutáneo. El labio se sutura en tres planos, comenzando con un punto profundo de aproximación del músculo orbicular, siguiendo por el plano mucoso y el plano cutáneo cuidando que no haya ningún desplazamiento a nivel del límite labio rojo a labio blanco.

Complicaciones

La complicación mayor de esta cirugía es la infección con osteítis a nivel de la osteotomía pudiendo acarrear la necesidad de colocar una fijación intermandibular con el objeto de evitar todo movimiento, factor de pseudoartrosis posterior [9]. La complicación indicada necesita el refuerzo de los cuidados locales, una antibioticoterapia adaptada permite generalmente la cicatrización en algunas semanas; esta eventualidad es rara. En las resecciones importantes en volumen a nivel del tumor primario y a pesar de la colocación de un colgajo, siempre es posible que aparezca una fístula salival cervical que muy a menudo será tratada con irrigación antiséptica y vendaje moderadamente compresivo.

Por regla general, la radioterapia postoperatoria se inicia a la 4ª semana.

FARINGECTOMÍA PARCIAL LATERAL

Este tipo de operación es de indicación poco frecuente, utilizada sea como vía de acceso exclusiva, sea como extensión inferior de una exéresis por vía transmandibular anterior. Los diversos tipos de faringotomía son descritos en otro capítulo de la obra. En éste nos limitaremos pues a la faringotomía lateral.

Indicaciones

Las indicaciones de la faringectomía parcial lateral están representadas esencialmente por los tumores de la base de la lengua, del surco glosoamigdalino en su mitad inferior. Es preferible que estos tumores, en razón del lugar de la vía de acceso, tengan una extensión moderada o nula a la parte inferior y media de la pared lateral de la orofaringe. Los tumores que presentan una extensión alta hacia la zona amigdalina requieren preferentemente una BFTM o un acceso por vía transmandibular anterior.

Contraindicaciones

Las contraindicaciones relativas son sobre todo de orden anatómico; sujetos de cuello muy corto y obeso, como también en los casos de una cirugía de reintervención después de una radioterapia con importantes secuelas fibro-edematosas cervicales.

Las contraindicaciones absolutas dependen de la extensión tumoral: extensión a toda la pared faríngea lateral, extensión alta de todo el compartimento amigdalino, a fortiori extensión a los músculos masticatorios y/o extensión mandibular. Como también la extensión basilingual que supera la línea media hace preferir una vía de acceso más amplia.

Técnicas

Se trata de intervenciones quirúrgicas difíciles: «la dificultad esencial es la incisión de la faringe en el buen lugar en el sentido de la altura y en el sentido anteroposterior» (P. André).

Traqueotomía primaria - faringectomía lateral

Este tipo de operación permite evitar la sección del labio inferior y del mentón; la vía de acceso cutánea es idéntica al de la BFTM. El tiempo de vaciado cervical es el mismo, a pesar que no es posible dejar el vaciado en monobloque con la resección del tumor primario. Se trata de una faringotomía lateral media con ubicación supra e infrahioidea. Después del vaciado cervical los únicos elementos que interceptan la región son, después de seccionar el vientre posterior del músculo digástrico y el músculo estilohioideo, hacia arriba el XII que se reclina después de seccionar su rama descendente y por debajo el nervio laríngeo superior que debe ser visualizado y eventualmente también reclinado en los sujetos con cuello corto. El eje vasculonervioso cervical y principalmente la carótida externa se empujan hacia atrás sobre toda la altura de la región. Los músculos infrahioideos se seccionan en el borde inferior del hueso hioides que se diseca prácticamente hasta la línea media. El cuerpo del hueso hioides se secciona; esta maniobra permite ubicar exactamente el plano de sección inferior y resecar la base de la lengua a nivel de sus inserciones anatómicas sobre el hueso hioides. Para agrandar hacia abajo y hacia delante la vía de acceso, se puede seccionar el cuerno superior del cartílago tiroides si molesta.

La incisión vertical de los músculos constrictores de la faringe y del músculo hiogloso debe ser suficientemente posterior para abrir la faringe a nivel de su pared lateral por detrás del pliegue faringoepiglótico. Por esto, es a menudo útil introducir un dedo en la faringe, por vía bucal *(fig. 11)*, para empujar hacia delante el tumor; la incisión se práctica en el borde posterior del dedo, lo que da el límite de seguridad de la resección por detrás. La incisión musculomucosa se prolonga hacia abajo y hacia delante por debajo del hueso hioides; la herida así obtenida permite resecar, bajo control visual, el tumor. Habitualmente, el límite inferior de resección pasa por la valécula, pero es posible extender la resección a nivel de la bifurcación de los tres repliegues, incluso de la epiglotis suprahioidea homolateral resecando así la valécula. La resección tumoral, a nivel de la base de la lengua, está en función de la extensión tumoral, permitiendo como máximo retirar por esta vía una hemibase de la lengua. La extensión de la exéresis tumoral hacia arriba es más limitada en razón de la vía de acceso; no obstante resulta posible combinando la faringotomía lateral y el acceso por vía endobucal, resecar el compartimento amigdalino, pero únicamente en los casos de extensión superficial.

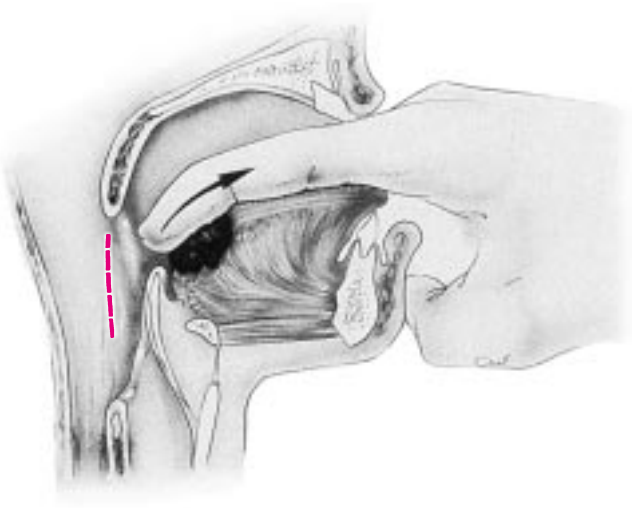

11 *Faringectomía parcial lateral. Localización de la incisión faríngea. El dedo desplaza el tumor hacia delante.*

Por regla general, el cierre de la herida faríngea se hace por simple aproximación (muy a menudo en el caso de un tumor de extensión moderada), mientras que la ablación del hemihueso hioides da una buena laxitud de los tejidos blandos hacia abajo y hacia delante. La tensión de la sutura puede aún ser disminuida por la separación de la parte posterolateral de la mucosa, incluso de la pared posterior de la faringe hasta la línea media.

Cuando esta cirugía es más extendida, con resección importante de la base de la lengua, es posible utilizar un colgajo de cierre cuyas múltiples variantes han sido descritas: colgajo muscular de esternocleidomastoideo que se epidermiza secundariamente, colgajo de platisma que debe ser previsto en el primer tiempo cutáneo de la operación, colgajo deltopectoral, sobre todo colgajo musculocutáneo que se realiza sistemáticamente si se trata de una cirugía de rescate después de una radioterapia.

PROCEDIMIENTOS DE RECONSTRUCCIÓN

Resulta necesario distinguir los procesos de reconstrucción ósea, de los procesos de relleno por pérdida de sustancia de las partes blandas.

Reconstrucción ósea

El lugar cada vez más importante de las mandibulectomías permite evitar las pérdidas importantes de sustancias óseas [1, 9, 10, 12]. Hoy día la osteosíntesis mandibular es en este caso la más utilizada con el empleo de varias placas perforadas en titanio, y el uso de tornillos de fijación, mono-o bicorticales. Generalmente se utilizan dos placas: sea las dos sobre la cortical mandibular externa, sea colocando la segunda placa sobre el reborde basilar [9]. Diversos complementos de osteosíntesis han sido descritos: ligadura interdentaria, utilización de resina en los pacientes no edéntulos, incluso fijación bimaxilar.

Resecciones laterales de mandíbula

A menudo no son reconstruidas. No obstante, existe actualmente una tendencia a colocar endoprótesis que utilizan sean las prótesis compuestas metaloplásticas, o sobre todo las placas de titanio atornilladas al muñón mandibular restante. En cierta medida, esto evita en las grandes resecciones con desarticulación la laterodesviación mandibular del lado operado. La tolerancia de estas endoprótesis es extremadamente variable: para las prótesis metaloplásticas, no sería más que de un 50 %. La prótesis se visualiza muy a menudo a nivel de la piel. Las prótesis de titanio parecen ser las mejor toleradas, sin embargo, su uso está limitado por su coste.

En el paciente con dentición suficiente

Es posible, sin utilizar endoprótesis, paliar la laterodesviación mandibular colocando una prótesis guía endobucal amovible. El principio consiste en realizar un plano inclinado que guiará el arco mandibular restante en posición de correspondencia correcta durante la oclusión. Estas prótesis deben ser retiradas, a menudo, durante las comidas. Su uso prolongado (6 a 8 meses) permite obtener una cicatrización fibrosa suficientemente densa para que la laterodesviación sea compensada en gran medida.

Reconstrucción de las partes blandas

Principio

Debe estar guiado por el buen sentido. Cualquier resección orofaríngea no necesita la colocación de un colgajo. Cuando la sutura mucosa, después de la exéresis del tumor primario en la primera cirugía, se hace sin tensión, el empleo de un colgajo es inútil. No está demostrado que su aplicación mejore el resultado funcional; un colgajo proporcionalmente demasiado voluminoso con respecto a la pérdida de sustancia puede incluso durante bastante tiempo comprometer la función de deglución. Es completamente lo contrario en casos de una gran pérdida de sustancia, en particular si se retiró un importante volumen basilingual y/o en cirugía de reintervención postirradiación. En este último caso, además del relleno de la pérdida de sustancia mucosa, el colgajo asegura una buena protección del eje vascular.

Numerosos colgajos han sido descritos, entre ellos los colgajos dorsales de lengua, el colgajo de platisma, etc.. El colgajo frontal cutáneo de McGregor [19] ha sido utilizado durante mucho tiempo. Éste permitía, por introducción a menudo infracigomática, reconstruir las pérdidas de substancias laterales de la orofaringe, esto al precio de un defecto cutáneo frontal que necesita ser injertado. El colgajo deltopectoral fasciocutáneo de Bakamdjian representaba una alternativa al colgajo de McGregor. Si su fiabilidad era satisfactoria, era en cambio de escaso grosor.

Colgajos miocutáneos *(fig. 12)*

Actualmente son los más utilizados. Se trata esencialmente del colgajo miocutáneo de pectoral mayor que tiene la ventaja de ser simple de extraer y muy fiable. En caso de fracaso de este colgajo o cuando las condiciones anatómicas lo imponen, se puede preferir el colgajo miocutáneo de dorsal ancho cuya obtención es un poco más difícil, o el colgajo de trapecio asociado o no a un injerto óseo de omóplato. La cara cutánea de estos colgajos se sutura en la orofaringe, en continuidad con la mucosa *(fig. 13)*. En algunos casos complejos, o después de radioterapia, que necesitan simultáneamente una resección cervical cutánea, el principio de la reconstrucción faríngea no cambia; la reconstrucción cutánea puede realizarse, bien por simple injerto cutáneo libre sobre la parte muscular del colgajo miocutáneo, bien por la utilización simultánea de un colgajo miocutáneo de pectoral mayor y de un colgajo fasciocutáneo de Bakamdjian.

Los colgajos miocutáneos pueden también ser utilizados en colgajos libres con microanastomosis vasculares sobre los vasos cervicales homolaterales, a condición de que la vena yugular interna haya podido ser preservada durante el vaciado cervical.

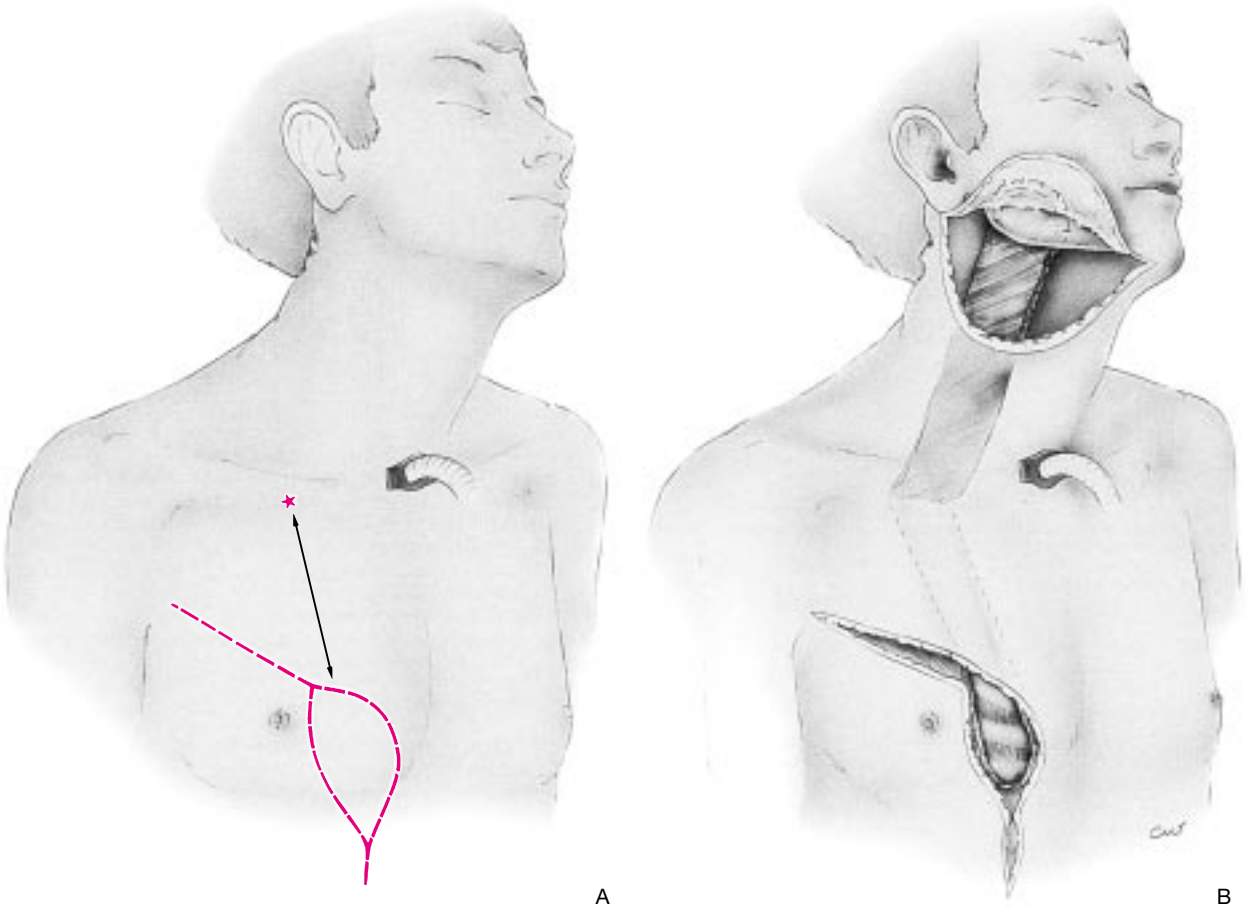

12 *Reconstrucción por colgajo miocutáneo de pectoral mayor.*
A. Dibujo del colgajo. B. Pasaje del pedículo del colgajo en su túnel subcutáneo.

13 *Colgajo miocutáneo de pectoral mayor en su sitio.*

Resultados

— *Los resultados oncológicos de las BFTM* son bastante homogéneos en la literatura francesa. En cirugía primaria, la supervivencia a 5 años varía del 39 % [18] al 45 % [16, 23] en las series importantes.

— *La recidiva local o locorregional*, a pesar de la radioterapia postoperatoria, continúa siendo el acontecimiento oncológico más frecuente, del 20 % (56/281) [18] al 25 % [14] en promedio. No obstante, existe una neta diferencia según la extensión tumoral, del 10 % para las T1-T2, del 29 % para las T3 -T4 en una serie de 239 casos [16]. El grado de recidivas locales es aún más elevado en la cirugía de reintervención: del 50 % sobre una serie de 134 casos [22]. La supervivencia a 5 años es entonces del 23 %.

Se puede esperar que la utilización más frecuente de los colgajos miocutáneos que permiten una reconstrucción más fácil, y por tanto una exéresis más amplia permitirá disminuir el grado de recidivas locales.

— *Los resultados oncológicos de las mandibulotomías* difieren poco de los de las BFTM, pero las grandes series son raras. Dubner y Spiro [9] encuentran una supervivencia a 5 años, sin evolución, del 68 % para los cánceres relativamente limitados de la región amigdalina. Esta técnica conservadora a sido estudiada sobre todo para sus controles postoperatorios. Los mismos autores [9], sobre una serie de 196 mandibulotomías de tumores de la orofaringe, encuentran una osteítis, a menu-

do de evolución favorable en el 16 % de los casos y una infección de la herida quirúrgica en el mismo porcentaje de casos. En una serie más restringida, Gehanno [12] encuentra 3 osteítis sobre 14 casos en los cuales 2, han conducido a una interrupción mandibular. Singh [27] encuentra 5 casos sobre 25 de infección local y de dehiscencia de la sutura.

— *Los resultados funcionales* no se benefician del aporte de los colgajos miocutáneos. Así, sobre una serie de 290 casos de BFTM [18], el 27 % de los pacientes posee una deglución normal y el 60 % una alimentación triturada, mientras que el 13 % se debe alimentar con líquidos, cuando no ha habido reconstrucción. Estas cifras caen respectivamente al 6 %, 50 %, 41 % en caso de reconstrucción con un colgajo miocutáneo. No obstante, resulta necesario, en la interpretación de estos resultados, tener en cuenta la importancia de la resección tumoral.

Los resultados funcionales de las mandibulotomías son ciertamente mejores en razón de la preservación anatómica y funcional mandibular.

— *En reintervención*, la utilización de los colgajos miocutáneos disminuye de manera considerable los riesgos de complicaciones postoperatorias locales, principalmente orostomas y hemorragias graves [22].

Cualquier referencia a este artículo debe incluir la mención del artículo original: Luboinski B et Marandas P. Chirurgie de l'oropharynx (buccopharyngectomies). Encycl Méd Chir (Editions Scientifiques et Médicales Elsevier SAS, Paris, tous droits réservés), Techniques chirurgicales - Tête et cou, 46-320, 1994, 12 p.

Bibliografía

[1] **BEAUVILLAIN C, CARARA P, KORB G, BANUS C, LEGENT F.** Intérêt de la conservation de la continuité mandibulaire dans les bucco-pharyngectomies transmandibulaires. Ann Oto-Laryng **1990** ; 107 : 1-5

[2] **BYRON J, BAILEY.** Surgery of the oral cavity. Year book medical publishers. Inc. Chicago. **1989**

[3] **CACHIN Y, LACOURREYE H, PINEL J, PIQUET JJ, RICHARD JM, DEMARD F.** Epithéliomas de la région amygdalienne : rapport de la Société Française d'ORL et de Pathologie Cervico-Faciale. Arnette. Paris. **1983**

[4] **CACHIN Y, RICHARD JM.** A propos de 15 cas de cancers de l'oropharynx traités par pharyngectomie latérale transmaxillaire. Ann Otol-laryngol **1962** ; 461-466

[5] **DARGENT M, CHARACHON R.** La glosso-pharyngectomie latérale : évolution des techniques et des tactiques, indications actuelles. Ann Chir **1963** ; 17. 15. 16 : 930-949

[6] **DARGENT M, GIGNOUX M.** La pharyngectomie latérale transmaxillaire dans le traitement des cancers étendus de la base de la langue et de l'amygdale. Lyon Chir **1954** ; 49 : 759-766

[7] **DESANTO LW.** Cancer of posterior oral cavity. Surg Clin North Am **1977** ; 57 : 593-609

[8] **DESANTO LW, WHICKER JH, DEVINE KD.** Mandibular osteotomy and lingual flaps. Arch Otolaryngol **1975** ; 100 : 652-655

[9] **DUBNER S, SPIRO RH.** Median mandibulotomy : a critical assessment. Head and Neck **1991** ; 5 : 389-393

[10] **GAILLARD A, SAPANET M, HOFMANN B, JACQUEMAIRE D.** La conservation de la mandibule par ostéotomie – ostéosynthèse transmandibulaire : à propos de 34 observations. Rev Stomatol Chir maxillo-fac **1983** ; 84 : 76-79

[11] **GEHANNO P, KEBAILI C, GUEDON C, MOISY N, SICHEL J.** Bucco-pharyngectomie transmaxillaire première et bucco-pharyngectomie de rattrapage dans les volumineux cancers de la région amygdalienne. Ann Otolaryng **1987** ; 104 : 329-336

[12] **GEHANNO P, COSTE A, DEPONDT J, GUEDON C, VIALLARD D.** Pharyngectomie latérale transmandibulaire conservatrice (PLTC) dans les cancers de la paroi oropharyngée latérale. Ann Oto-laryng **1990** ; 107 : 101-106

[13] **GEOFFRAY B.** La bucco-pharyngectomie transmaxillaire dans le traitement des cancers de la région amygdalienne. [Thèse] Paris. **1983**

[14] **GEOFFRAY B, LUBOINSKI B, WIBAULT P, MICHEAU C, RICHARD JM.** Combined treatment of cancer of the posterior oral cavity and oropharynx. Clin Otolaryngol **1987** ; 12 : 429-439

[15] **GUERRIER B, LALLEMANT JG, GAGNOL G.** La bucco-pharyngectomie transmandibulaire. Cahiers ORL **1981** ; 16 : 2 : 105-133

[16] **JULIERON M, MARANDAS P, MAMELLE G et coll.** La chirurgie première par voie transmandibulaire dans le traitement des carcinomes de la région amygdalienne et de la cavité buccale postérieure : à propos de 239 cas suivis à l'Institut Gustave-Roussy. Communication à la Société Française d'ORL et de Pathologie Cervico-Faciale **1990**

[17] **LATARJET A.** Etude sur les pharyngectomies. [Thèse] Lyon. **1906**

[18] **LEFEBVRE JL, VANKEMMEL B, COCHE-DEQUEANT B, CASTELAIN B, BUISSET E, ADENIS L.** Les différentes modalités d'association radio-chirurgicales dans le traitement des tumeurs de la jonction bucco-pharyngée latérale. Ann Oto-Laryng **1987** ; 104 : 15-20

[19] **McGREGOR IA.** The temporal flap in intra-oral cancer : its use in repairing the post-excision defect. Brit J Plast Surg **1963** ; 16 : 318-335

[20] **McGREGOR IA, McDONALD DG.** Mandibular osteotomy in the surgical approach to the oral cavity. Head and Neck Surg **1983** ; 5 : 457-462

[21] **MARTIN H, SUGAR-BAKER EC.** Cancer of the tonsil. Am J Surg **1941** ; 52 : 155-196

[22] **PACHECO-OJEDA L, MARANDAS P, JULIERON M, LUSINCHI A, MAMELLE G, LUBOINSKI B.** Salvage surgery by composite resection for epidermoid carcinoma of the tonsillar region. Arch Otolaryngol. Head and Neck Surg **1992** ; 118 : 181-184

[23] **PINSOLLE J, SIBERCHICOT F, EMPARANZA A, CAIX P, MICHELET F.** Approach to the pterygomaxillary space and posterior part of the tongue by lateral stair-step mandibulotomy. Arch Otolaryngol **1989** ; 115 : 313-315

[24] **PIQUET JJ, DESAULTY A, VERPLANKEN M.** La place de la chirurgie dans le traitement des cancers de l'oropharynx. J Eur Radioth **1983** ; 4 : 129-132

[25] **PORTMANN M, GUERRIER Y.** Traité de technique chirurgicale ORL et cervico-faciale. Masson. Paris. **1988**

[26] **SARDI A, WATERS PJ.** Modified mandibular swing procedure for resection of carcinoma of the oropharynx. Head and Neck **1991** ; 13 : 394-397

[27] **SINGH A, BAHADUR S, TANDON DA, PANDE RM.** Anterior mandibulotomy for oral and oropharyngeal tumours. Journal of Laryngology and Otology **1993** ; 107 : 316-319

[28] **SPIRO RH, GEROLD FP, SHAH JP et al.** Mandibulotomy approach to oropharyngeal tumors. Am J Surgery **1985** ; 150 : 466-469

[29] **SPIRO RH, GEROLD FP, STRONG EW.** Mandibular swing approach for oral and oropharyngeal tumors. Head and Neck Surg **1981** ; 3 : 371-378

[30] **SUEN J, MYERS E.** Cancer of the head and neck. Churchill Livingstone. New York. **1981**

[31] **TROTTER W.** Method of lateral pharyngotomy for exposure of large growths in epilaryngeal region. J Laryngol Rhinol Otol **1920** ; 35 : 289-295

[32] **TROTTER W.** Some principles in surgery of the pharynx. Lancet **1931** ; 2 : 833-836